ostéologie

Defenition s.c'est une partie de l'anatomie qui traîte les differents pièces osseuses du corps humain

Les os

① -Defintion: Tissu conjonctif dur hautement spécialisé (206)

② - Rôle des os :

- supportent les structures corporells
- Rôle de protection
- formation des cellule ((LB/LT) → cellule sanguine)
- Un réserve du Calcium.

③ - Classification des os:

os plats

* Deux faces
* Nombre variable de bords et de faces.
* Scapula et os coxal

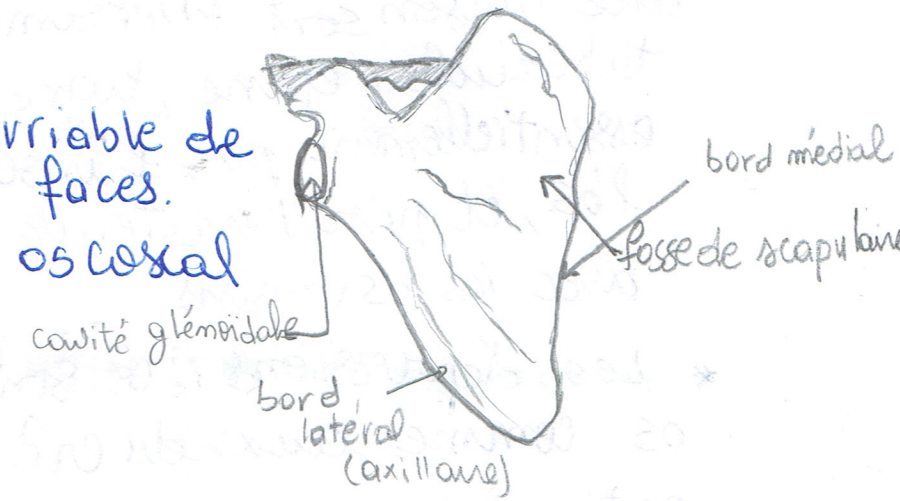

os longs

* Corps (diaphyse)
* Deux extrémités (épiphyse)
  - Proximale
  - Distale
* Humérus, tibia

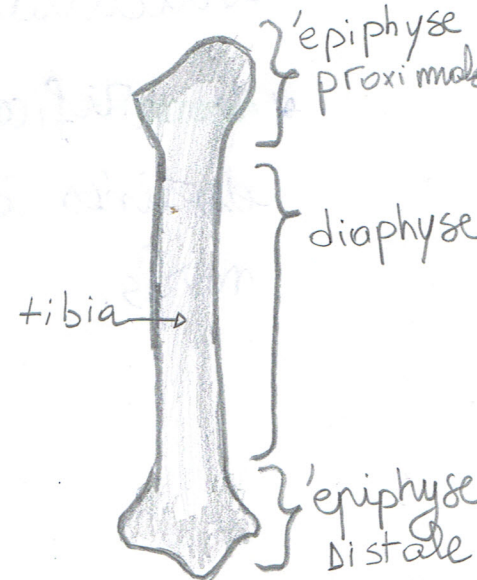

feryel

Os court

* plus petit en taille
* Cubes avec
  - 6 faces
  - 6 bords
  - 6 angles
* Os du carpe et du tarse

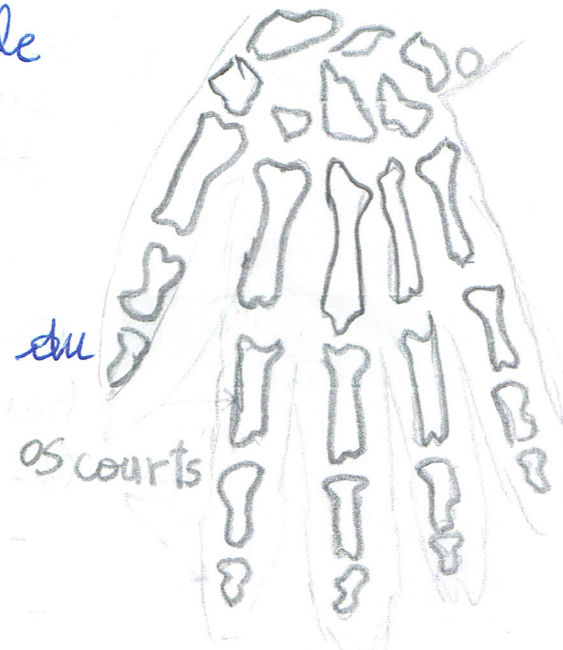

④- configuration externe : (structure externe)
La surface des os est rendu irreguliére par la presence de saillies, des dépressions et d'orifices (foramens).

* Les saillies ⇒ une forme trés variables et pour cette raison sont diversement denommées : crête, tubercule, épine, ligne ; elles sont determinées essentiellement par l'insertion des muscles sur l'os, et par l'existence de surfaces articulaires avec les os voisins
* Les dépressions : ce sont les enfoncements des os comme ceux du crâne elles peuvent être articulaire ou non.
* Les orifices : ce sont des trous de passage destinés à la pénétration des vaisseaux et nerfs.

feryel

⑤ - L'histologie des os (structure interne)

Périoste Membrane fibro-élastique entourant la diaphyse et une partie des épiphyses.

Os compact une partie périphérique

Os spongieux une partie centrale.

médullaire cavité creusée dans la diaphyse.

⑥ - Développement de l'os

L'ossification endochondrale débute au stade foetal

À la naissance, seules les extrémités des os longs sont faites de cartilage.
Ce n'est que vers l'âge de 18-21 ans que le cartilage disparaît.

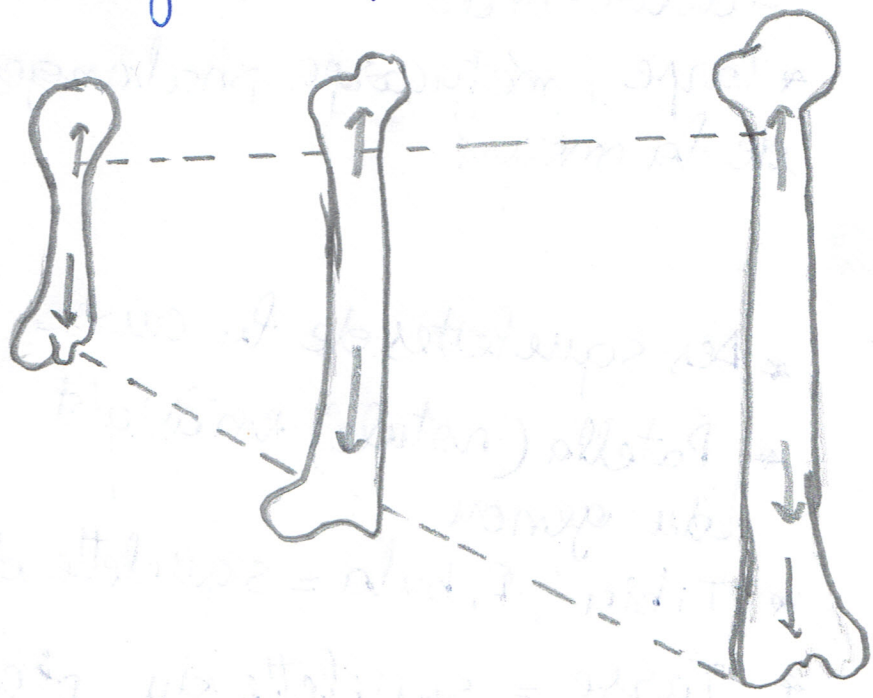

feryel

Les zones de contact entre deux os est l'articulation

Les os: reliées les un aux autre par de ligaments

Division du corps

* centre : tronc + tête (squelette axial)
* périphérie : membres.
* Les membres sont reliés au tronc par :
  - ceintures scapulaire (scapula + clavicule)
  - ceintures pelviennes (sacrum + os coxal)

Membre supérieur

* Humérus = squelette du bras
* Ulna (cubitus) et Radius = squelette de l'avant-bras
* Carpe, métacarpe phalanges = squelette de la main

Membre inférieur

* squelette de la cuisse
* Patella (rotule) en avant du genou
* Tibia, Fibula = squelette de la jambe
* Tarse = squelette du pied.

feryel

tête et tronc

* squelette de la tête
* colonne vertébrale
* les côtes et le sternum ferment la cage thoracique

feryel